

UNIVERSIDAD NACIONAL DE TRUJILLO

FACULTAD DE FARMACIA Y BIOQUÍMICA

ESCUELA ACADÉMICO PROFESIONAL DE FARMACIA Y BIOQUÍMICA



“Efecto de los rayos X sobre la mucosa gástrica en *Rattus Rattus var. Albinus* con una dieta reforzada con *Triticum Aestivum* (trigo)”

TESIS I

AUTORES:

- Carbajal Muñoz Luis Enrique
- Mejía Pinedo Davis Alberto

ASESOR:

Mg .Carmen Marín Tello

TRUJILLO – PERÚ

2013

DEDICATORIA

A Dios por iluminar nuestro camino, por darnos la vida, la salud y la oportunidad de vivir experiencias maravillosas y aprender de cada una de ellas.

BIBLIOTECA DE FARMACIA Y BIOQUIMICA

“Bienaventurado el hombre que halla la sabiduría y que obtiene la inteligencia”.

Proverbios 3:13

A mi Madre Mariela,

Por su apoyo y cariño incondicional, por los consejos y enseñanzas que me inculcaron para hacer de mí una persona de bien.

Por ser la persona de ejemplo y de respeto, ser la persona de lucha y perseverancia en mi camino hasta hoy.

BIBLIOTECA DE FARMACIA Y BIOQUIMICA

*A mis Abuelos: Porfirio y Julia ,
Por todos los momentos vividos y guiarme en el camino hasta hoy y por lo importante que son en mi vida.*

A mis Tíos : Luis y Monica,

*Por su apoyo y cariño incondicional, por los
consejos y enseñanzas que me inculcaron
para hacer de mí una persona de bien.*

BIBLIOTECA DE FARMACIA Y BIOQUIMICA

*A mi amor: Marilyn, Por toda esa
ternura y afecto que compartimos
juntos, y por ser lo mas importante
en mi vida.*

LUIS ENRIQUE CARBAJAL MUÑOZ

A mis padres: Alberto y Marleny,

Por su profundo amor y gratitud, por sus grandes esfuerzos, comprensión y sabios consejos; que son el motivo que me inspiran

para ser cada día mejor.

BIBLIOTECA DE FARMACIA Y BIOQUIMICA

A mi hermano : Marco,

Por ser mi amigo incondicional y estar siempre a mi lado y juntos superar los obstáculos que se presentan en la vida

DAVIS ALBERTO MEJIA PINEDO

~

AGRADECIMIENTOS

A nuestro Asesor: Q.F. Carmen Marín Tello

Por su apoyo, conocimientos y experiencias compartidas en la realización de este trabajo de investigación.

JURADO DICTAMINADOR

Q.F LIZARDO CRUZADO RASCO PRESIDENTE

Q.F CARMEN MARIN TELLO MIEMBRO

Q.F CARMEN SILVA CORREA MIEMBRO

BIBLIOTECA DE FARMACIA Y BIOQUIMICA

ÍNDICE

Páginas Preliminares	pg.
DEDICATORIA.....	02
AGRADECIMIENTOS.....	05
JURADO DICTAMINADOR.....	06
RESUMEN.....	09
ABSTRACT.....	10
I. INTRODUCCIÓN.....	11
II. MATERIAL Y MÉTODOS.....	16
III. RESULTADOS.....	18
IV. DISCUSIÓN.....	25
V. CONCLUSIONES.....	29
VI. REFERENCIAS BIBLIOGRÁFICAS.....	30

RESUMEN

La finalidad de esta investigación fue determinar el efecto de los rayos X sobre la mucosa gástrica en *Rattus Rattus var. Albinus* con una dieta reforzada con *Triticum Aestivum* (trigo)". Se utilizaron 24 ratas albinas, machos adultos, con peso entre 200 a 250 g, los cuales fueron distribuidos al azar en 2 grupos: control y experimental, con 12 animales cada uno. El grupo control fue subdividido al azar en 2 subgrupos, el D: que no recibió trigo y no fue irradiado, y el B: que no recibió trigo pero fue irradiado. El grupo Experimental fue subdividido al azar en 2 subgrupos, el C: que recibió trigo y no fue irradiado y el A: que recibió trigo y si fue irradiado. La administración oral de trigo se realizó durante 16 días previos a la irradiación con Rayos X, 18 mSv, los animales fueron alojados en jaulas, anestesiados con pentobarbital al 0,6% en dosis de 0,5 ml/kg p.c, v.i.p y luego llevados a la Sala de Rayos X en el Centro de ESSALUD- El Porvenir-La Libertad y se dio un disparo de radiación, Después de la irradiación, se sacrificaron los animales para el estudio histopatológico. Los resultados evidencian que los animales irradiados del grupo control presentaron daños en la capa mucosa de las células gástricas, así mismo presencia de vasos sanguíneos dilatados pocas, por el contrario los animales del grupo experimental mostraron un epitelio escamoso estratificado normal y células escamosas conservadas en el estomago de *Rattus rattus var. albinus*. Se concluye que la dieta con *Triticum aestivum* (trigo) evita el daño celular de las radiaciones X, en esófago de *Rattus rattus var. Albinus*.

Palabras clave: *Triticum aestivum*, Rayos X, estomago, *Rattus rattus var. Albinus*

ABSTRACT

The purpose of this research was to determine the effect of X rays on gastric mucosa in *Rattus Rattus var. Albinus* reinforced with a diet *Triticum aestivum* (wheat) ". 24 albino rats were used, adult males, weighing between 200-250 g, which were randomized into 2 groups: control and experimental, with 12 animals each. The control group was randomly subdivided into two subgroups, the D: wheat was not and was not irradiated, and B: it was not but was irradiated wheat. The experimental group was randomly subdivided into two subgroups, the C: Wheat received and was not irradiated and A: it received and whether it was irradiated wheat. Oral administration of wheat was held for 16 days before X-ray irradiation, 18 mSv, the animals were housed in cages, anesthetized with pentobarbital 0.6% at doses of 0.5 ml / kg bw, vip and then taken to the X-ray room in the center of El Porvenir-ESSALUD-Liberty and took a shot of radiation, After irradiation, the animals were sacrificed for histopathology. The results show that the irradiated animals in the control group showed damage in the mucosal lining of the gastric cells, also present few dilated blood vessels, however experimental group animals showed normal stratified squamous epithelium and squamous cells preserved in *Rattus rattus var stomach. albinus*. We conclude that diet *Triticum aestivum* (wheat) prevents cell damage by radiation X, *Rattus rattus esophagus var. Albinus*.

Keywords: *Triticum aestivum*, Xray stomach, *Rattus rattus var. Albinus*.

I. INTRODUCCION

El trigo es uno de los tres granos más ampliamente producidos globalmente, junto al maíz y el arroz, y el más ampliamente consumido por el hombre en la civilización occidental desde la antigüedad. El grano del trigo es utilizado para preparar harina, sémola, harina integral, cerveza y una gran variedad de productos alimenticios ⁽¹⁾.

Dentro del grano de trigo la parte que contiene más propiedades alimentarias es el germen, el cual constituye un 2,5 o 3 % del peso total del grano, es donde se encuentran concentradas en gran proporción vitaminas, minerales, proteínas y aceites. ⁽¹⁾ Ejemplo de estos tenemos al complejo de vitamínico B, la importancia que tiene estas vitaminas para la salud del sistema nervioso y en la producción de hormonas, enzimas u proteínas, así como el fortalecimiento del sistema inmunológico, es de alto valor. Así como la presencia de vitamina E, que es uno de los más potentes antioxidantes, capaz de contrarrestar los efectos negativos de los radicales libres sobre las células, para el manteniendo y estabilidad de sus membranas, protegiendo el aparato circulatorio, la salud de la mente o de la vista. ⁽²⁾

Los protectores de la membrana celular actúan como estabilizadores de la pared celular y así la piel, de esta manera las mucosas y los tegumentos quedan resguardados de la radiación X y de los radicales libres, obteniéndose además una recuperación de las células ya lesionadas. ^(3,4)

Al respecto, el estudio de supervivencia con dobles radiaciones y quimioterapia más cirugía para el cáncer de estómago, que es la segunda causa de muerte y mata a más de 630.000 personas en todo el mundo, según uno de los investigadores, el Dr. Smalley, entre otros estudios, no demostraron un beneficio significativo para la terapia de resección quirúrgica estándar. Este es el primer gran estudio, llevado a cabo por varios grupos de ensayos clínicos en los Estados Unidos y Canadá, para encontrar una combinación de tratamientos que sustancial y significativamente mejora la curación de esta enfermedad ⁽¹³⁾.

Según otro estudio relacionado a la dieta mediterránea con un menor riesgo de cáncer de estómago, se evaluó la asociación entre la dieta mediterránea y el adenocarcinoma gástrico con respecto a la localización anatómica (cardias y no cardias) y los tipos histológicos (difuso e intestinal). Para controlar el error de medición dietética, se realizó un estudio de calibración en una submuestra, durante un seguimiento medio de 8,9 años, hubo 449 casos reconocidos de adenocarcinoma gástrico incidente que pudieran ser analizados. En comparación con una baja adherencia relativa a la dieta mediterránea, la alta adherencia se asoció con una disminución significativa en el riesgo de adenocarcinoma gástrico (Hazard Ratio [HR], 0,67; con un intervalo de confianza del 95% [IC], 0,47 - 0,94), después de la estratificación por centro y edad y después de un ajuste por factores conocidos de riesgo de cáncer ⁽¹⁴⁾.

Asimismo, un estudio sobre el ajo reporta que éste, protege contra algunos tipos de cáncer, ya que tiene efectos antibacterianos contra una bacteria, *Helicobacter pylori*, que se encuentran en él ⁽¹⁴⁾.

Por otro lado, las radiaciones ionizantes se constituyen en un factor de riesgo para el cáncer ⁽¹³⁾.

Numerosas circunstancias, fisiológicas o patológicas, pueden incrementar la producción de radicales libres, un radical libre es cualquier átomo o molécula capaz de existencia independiente, que posee en su capa electrónica externa un electrón no apareado. En virtud de ello, se trata de sustancias con una gran capacidad para reaccionar con las moléculas cercanas, a las que pueden causar cambios químicos y estructurales que lleguen a traducirse en la pérdida de su función y, por tanto, aumentar el estrés oxidativo. Entre ellas están las radiaciones X a las que estamos expuestos con mayor o menor intensidad en cualquier momento de nuestras vidas. ^(5, 6, 7)

Los efectos producidos por estas radiaciones se clasifican en: **Efectos determinísticos**, que son aquellos para los cuales la severidad del efecto varía con la dosis, siendo necesario un valor umbral. Asimismo, son la consecuencia de la sobreexposición externa o interna, instantánea o prolongada sobre todo o parte del cuerpo, provocando la muerte de una cantidad de células tal, que no pueda ser compensada totalmente por la proliferación de células viables. La pérdida resultante de células puede causar deterioros severos de la función de un órgano o tejido, clínicamente detectables. ⁽⁸⁾

El estudio de los efectos determinísticos sobre el cuerpo consiste en el análisis de la distribución Espacial y Temporal de dosis sobre el mismo, se puede tener una idea aproximada de los mismos, considerando situaciones en que recibe radiación el cuerpo entero en un tiempo muy corto (segundos, minutos u horas). En cambio, si la misma dosis fuese distribuida a lo largo de años, sus efectos serían mucho menores. ⁽⁹⁾

La radiación a **3 Sv**, los síntomas gastrointestinales son graves, existe fatiga; en casos severos diarrea y fiebre. Con altibajos en el estado general, a lo largo de semanas o meses la persona debe cuidarse de infecciones y deshidratación. En general se recupera a las semanas o meses, existiendo un riesgo para la vida, aunque bajo, de **4 a 6 Sv**; se presenta daño de consideración a la membrana mucosa intestinal y a la médula ósea. Riesgo para la vida. Para el caso de dosis en el rango 6 Sv, el cuidado médico intensivo es imprescindible, de **Más de 6 Sv**; existe una alta probabilidad de muerte en el transcurso de algunas semanas. Para dosis de 10 Sv el daño a la mucosa intestinal es tan completo e irreparable que acarrea un cuadro de deshidratación intolerable al cabo de unas dos semanas. Para 50 Sv el sistema nervioso central está dañado, produciendo la pérdida de conciencia en horas y la muerte en días. ⁽¹⁰⁾

El progresivo aumento de este tipo de alteraciones en las últimas décadas ha suscitado una gran preocupación sanitaria y social, por lo cual todos los aspectos relacionados con la foto protección son objeto de investigación desde diversos puntos de vista: físico, químico, biológico y sanitario. ⁽⁹⁾

Por todo lo expuesto se planteó el siguiente problema: ¿Tendrá efecto la radiación gástrica con Rayos X sobre *Rattus Rattus var. Albinus* con una dieta reforzada con *Triticum Aestivum* (trigo)?

Para lo cual se postuló que el *Triticum aestivum* tiene efecto protector de la radiación en células gástrica de *Rattus rattus var. Albinus* irradiadas con Rayos X.

Con la presente investigación pretendemos alcanzar los siguientes objetivos:

I.- Objetivo General:

El objetivo fue determinar el efecto de *Triticum aestivum* (trigo) en células gástricas de *Rattus rattus var. albinus* irradiados con Rayos X.

II.- MATERIALES Y MÉTODO:

1. PREPARACIÓN DE ALIMENTACIÓN:

El *Triticum aestivum* se obtuvo de la provincia de Otuzco y se clasificó en el *Herbarium Truxillensis* de la Universidad Nacional de Trujillo. Se pesaron 30 g de trigo, como ración única diaria, para los animales, con agua ad libitum.

2. DISTRIBUCIÓN DE LOS GRUPOS:

Se trabajó con 24 especímenes, de seis meses de edad. Con un peso entre 200 - 250 gramos durante 16 días antes de su irradiación, cada animal fue conservado en jaulas separadas, recibiendo el alimento una vez por día 30 g, según le correspondiera, las jaulas fueron acondicionadas con losetas para que los animales recogieran y utilizaran todo el alimento que se les brindó. Posteriormente se dividió a los 24 animales en dos grupos:

a. GRUPO CONTROL: Integrado por 12 animales que consumieron una dieta normal del Bioterio de la Facultad de Farmacia y Bioquímica, consistente en 10 gramos de cebada y maíz, a los cuales se le dividió en dos subgrupos. El sub-grupo D, con 6 animales que no fueron sometidos a las radiaciones X. y el sub-grupo B, con 6 animales que fueron sometidos a las radiaciones X.

b. GRUPO EXPERIMENTAL: Integrado por 12 animales, a las cuales se les brindó una alimentación consistente en 10 gramos crudos de trigo a cada una, que se subdividió en dos sub-grupos: El sub-grupo A, con 6 animales que fueron sometidos a las radiaciones X y el sub-grupo C con 6 animales que no fueron sometidos a las radiaciones X.

3. RADIACIÓN DE LA ESPECIE:

El día 16 luego de iniciada la alimentación con *Triticum aestivum*, a los 24 animales, se les sometió a una dosis de radiación de 18 m Sv, con el Equipo para rayos X WATSON, en el centro de ES-SALUD. El Porvenir, Previamente se les inmovilizó con pentobarbital al 0.6% en solución salina, a dosis de 0.5 ml/kg peso corporal por vía intraperitoneal.

4. SACRIFICIO DE LA ESPECIE:

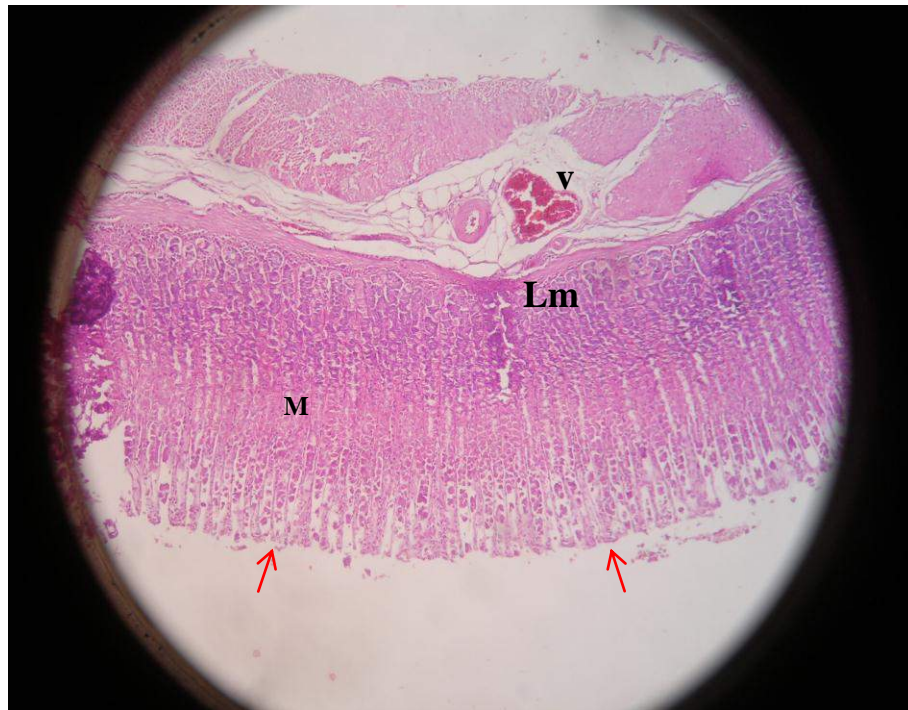
Después de la radiación, se sacrificaron los 24 animales, se les extrajo el estomago, conservándose en formol al 10%.

5. ESTUDIO HISTOPATOLÓGICO

Se realizaron cortes longitudinales y transversales de tejido del estomago extraído, la tinción de los cortes de tejido fueron realizadas con hematoxilina-eosina.

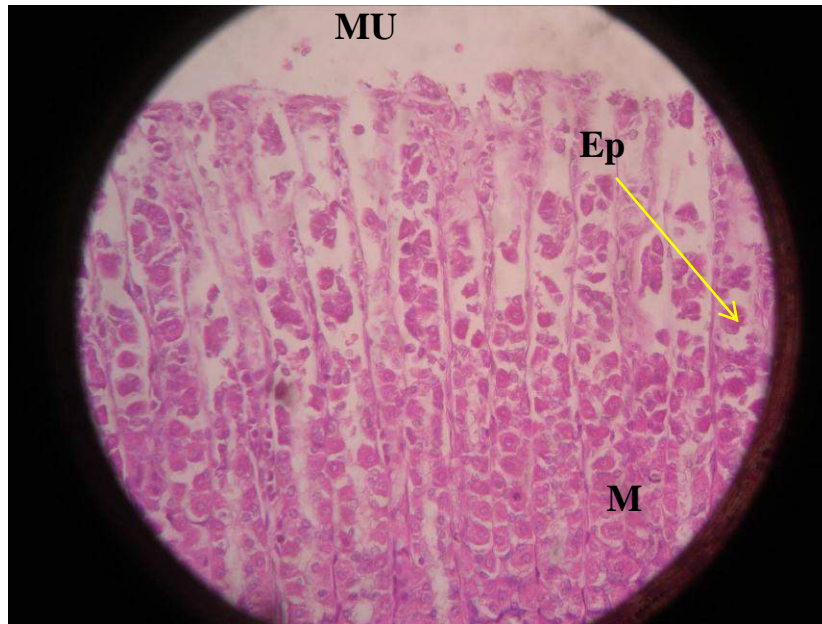
III. RESULTADOS

Estomago Rata No Irradiado Sin Trigo (fig. 1)



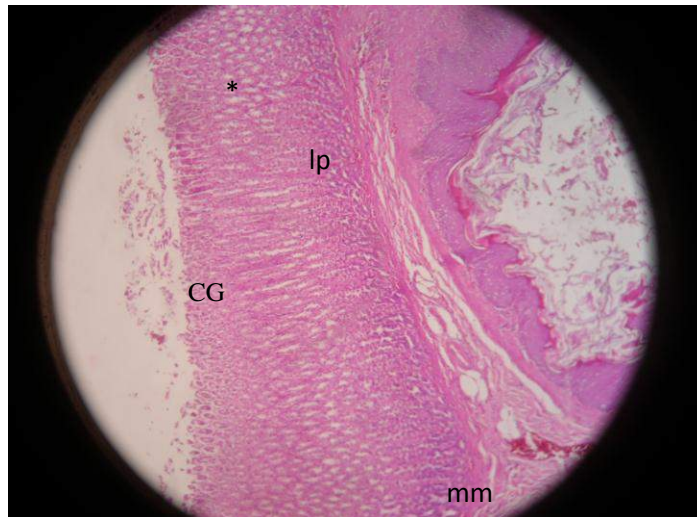
Rata. Porción fúndica del estómago. Mucosa gástrica mostrando fosas gástricas Aperturadas (**flechas**).Denso almacenamiento en células mucosas (**m**). Lámina muscular (**lm**) y la submucosa rica en vasos (**v**). Corresponde a un corte histológico normal. H&E (x100)

Estomago Rata No Irradiado Sin Trigo (fig. 2)



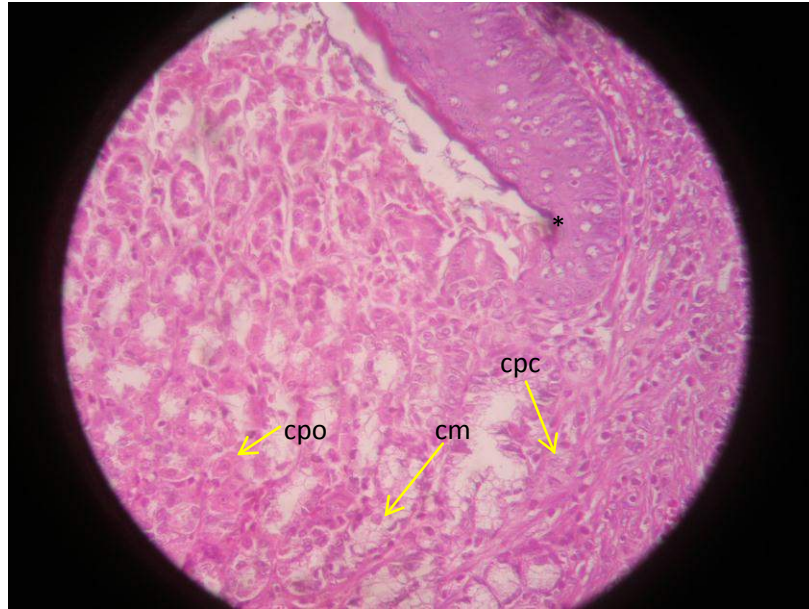
Rata. Estómago. Detalle de la zona fúndica. Se observan las entradas aperturadas de las foveólas revestidas de epitelio prismático alto monoestratificado (**ep**). Abundantes células mucosas con denso almacenamiento (**m**). Mucina en la superficie (**mu**). H&E (x400) Histología normal

Estomago Rata No Irradiado Con Trigo (fig. 3)



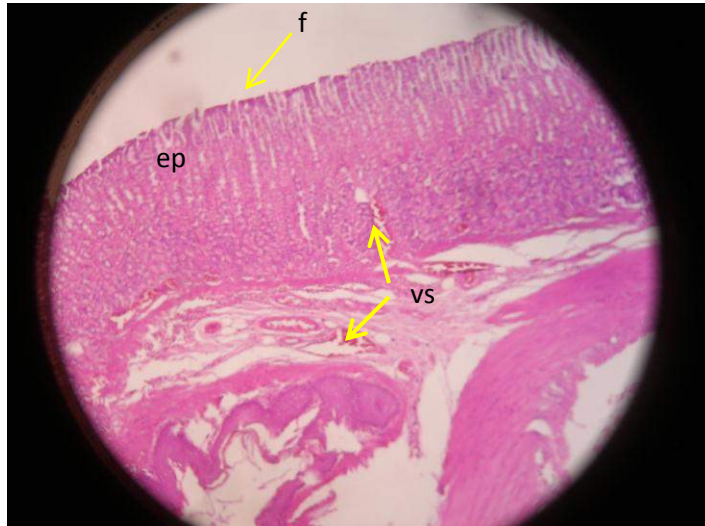
Rata. Estómago. Izquierda: Mucosa de la región del cuerpo gástrico (**CG**), disposición numérica irregular en el interior de las glándulas gástricas (*). Estrecha banda de la muscularis mucosae (**mm**). Abundante celularidad de la lámina propia (**lp**), hallazgos que le confieren una histología normal. H&E (x100)

Estomago Rata No Irradiado Con Trigo (figura 4)



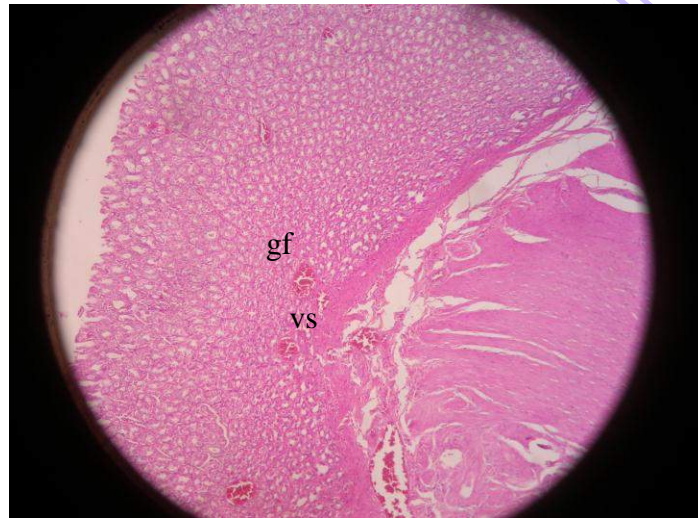Rata. Estómago. Transición abrupta hacia epitelio gástrico (*). Centro: epitelio gástrico (EG) zona fúndica caracterizada por las glándulas fúndicas con presencia de células mucosas (**cm**), células parietales oxínticas (**cpo**) y células principales cimógenas (**cpc**). hallazgos que le confieren una histología normal. H&E (x400)

Estomago Rata Irradiado Sin Trigo (fig. 5)



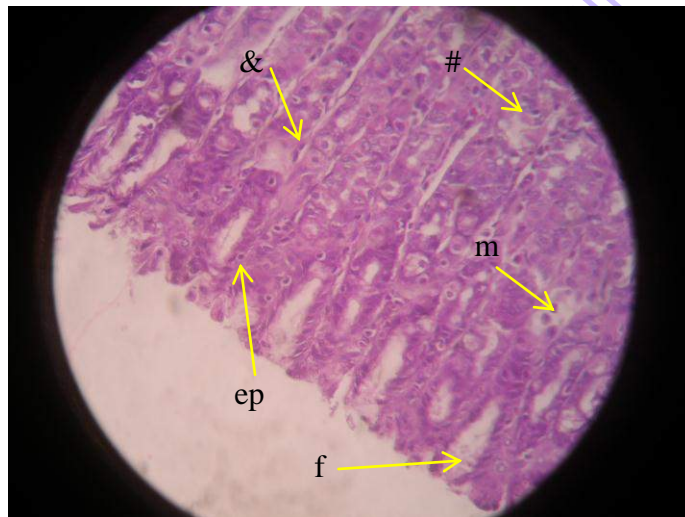
Rata. Estómago. Superior: mucosa gástrica mostrando la superficie del epitelio con pérdida de microvellosidades (**ep**), pocas foveolas aperturadas (**f**). Presencia de vasos sanguíneos dilatados (**vs**), que obedece a la irritación riadioactiva . H&E (x100)

Estomago Rata Irradiado Sin Trigo (fig. 6)



Rata. Estómago. Mucosa gástrica con pérdida de glándulas y foveolas aperturadas (**gf**). Presencia de vasos sanguíneos dilatados en el fundus (**vs**), que obedece irradiación y en respuesta angiogénesis. H&E (x100)

Estomago Rata Irradiado con Trigo (fig. 7)



Rata. Estómago. Detalle de mucosa gástrica mostrando las entradas de las foveolas (**f**) recubiertas por un epitelio prismático alto monoestratificado (**ep**). Glándulas fundidas con presencia de células parietales oxínticas (**&**) y células principales cimógenas (**#**). Escasa presencia de células mucosas (**m**). H&E (x400) Muy probable la radiación provoque lesión a células mucosas

IV.DISCUSIÓN

Las radiaciones ionizantes son agentes físicos que están en el ambiente en forma natural, aunque pueden ser producto de la actividad humana generada en la obtención de energía nuclear y de su aplicación en medicina para diagnóstico y tratamiento.

Las radiaciones ionizantes se constituyen en un factor de riesgo para el cáncer y en lo referente a los hábitos alimentarios practicados desde temprano en la vida se sabe del efecto acumulativo de agentes cancerígenos o la falta de ingesta de sustancias protectoras contra el cáncer, contenidas en la alimentación. Hay evidencia convincente sobre el aumento de riesgo de cáncer al estómago, por el sobrepeso y obesidad así como por el consumo de bebidas y alimentos muy fuertes ⁽¹³⁾.

En el presente estudio se pretendió determinar el efecto de *Triticum aestivum* (trigo) en células gástricas de *Rattus rattus var. albinus* irradiados con Rayos X encontrándose que en el examen histopatológico en la rata no irradiada sin trigo la Porción fúndica del estómago. Están mostrando las fosas gástricas Aperturadas ósea normales, Denso almacenamiento en células mucosas. Lámina muscular y la submucosa rica en vasos. Corresponde a un corte histológico normal.(Figura 1) , También se observa. Detalle de la zona fúndica. Las entradas aperturadas de las foveólas revestidas de epitelio prismático alto monoestratificado. Abundantes células mucosas con denso almacenamiento. Mucina en la superficie. Histología normal.(Figura 2) Esto concuerda con los resultados del estudio Respuesta celular esofágica en *Rattus rattus var. albinus* irradiados con rayos X a

la administración de una dieta reforzada con *Triticum aestivum* (trigo) donde se observan células que no han variado en su lámina.⁽¹⁶⁾

En los animales que recibieron la irradiación con rayos X, alimentados con dieta de Bioterio, el estómago. Superior: mucosa gástrica mostrando la superficie del epitelio con pérdida de microvellosidades, pocas foveolas aperturadas. Presencia de vasos sanguíneos dilatados, que obedece a la irritación radioactiva. (Figura 6), esto coincide con el estudio Respuesta celular esofágica en *Rattus rattus* var. albinus irradiados con rayos X a la administración de una dieta reforzada con *Triticum aestivum* (trigo) donde se observan células que han variado en su lámina.⁽¹⁶⁾

El daño celular producido por las especies reactivas del oxígeno ocurre sobre diferentes macromoléculas tales como los lípidos: Es en ellos donde se produce un daño mayor por parte de los radicales libres, ya que afecta las estructuras ricas en ácidos grasos poliinsaturados, alterando la permeabilidad celular, produciendo edema y muerte celular. La peroxidación lipídica representa una forma de daño hístico que puede desencadenarse por el oxígeno, el anión superóxido, el peróxido de hidrógeno y el radical hidroxilo que es el más dañino. Los ácidos grasos son componentes de las membranas celulares, de allí su importancia para un funcionamiento normal como la regeneración y reproducción celular. Una vez que se inicia este proceso toma forma de cascada, con producción de radicales libres que lleva a la formación de peróxidos orgánicos y otros productos, a partir de los ácidos insaturados; una vez formados, estos radicales libres son los responsables de los efectos citotóxicos⁽¹⁴⁾.

En lo que corresponde a los animales que no fueron irradiados y que fueron alimentados con trigo, El Estómago de la zona Izquierda: Mucosa de la región del cuerpo gástrico, disposición numérica irregular en el interior de las glándulas gástricas Estrecha banda de la muscularis mucosae. Abundante celularidad de la lámina propia , hallazgos que le confieren una histología normal. (Figura 3) También presenta el Estómago con una Transición abrupta hacia epitelio gástrico Centro: epitelio gástrico (EG) zona fúndica caracterizada por las glándulas fúndicas con presencia de células mucosas, células parietales oxínticas y células principales cimógenas. Hallazgos que le confieren una histología normal. (Figura 4), al respecto el estudio Respuesta celular esofágica en *Rattus rattus* var. *albinus* irradiados con rayos X a la administración de una dieta reforzada con *Triticum aestivum* (trigo) donde se observan células que no han variado en su lámina.⁽¹⁶⁾

Finalmente, en los animales que fueron irradiados y alimentados con trigo, Rata. Estómago. Detalle de mucosa gástrica mostrando las entradas de las foveolas recubiertas por un epitelio prismático alto monoestratificado Glándulas fundidas con presencia de células parietales oxínticas y células principales cimógenas . Escasa presencia de células mucosas (figura 7) asimismo, el estudio Respuesta celular esofágica en *Rattus rattus* var. *albinus* irradiados con rayos X a la administración de una dieta reforzada con *Triticum aestivum* (trigo) también genero el efecto protector.⁽¹⁶⁾

Estos resultados, donde se observa el tejido de la células del estomago fue preservado, en animales alimentados con *Triticum aestivum* , que tiene como uno de sus constituyentes a la Vitamina E, se deben probablemente a que actúa a nivel de la estabilidad e integridad de las membranas biológicas, protegiendo sus lípidos insaturados contra las agresiones de los radicales libres en los nervios, músculos, sistema circulatorio e inmunológico. Cuya

asimilación depende de la cantidad de la grasa de la comida ingerida y del adecuado funcionamiento pancreático y biliar; asimismo su absorción es facilitada por el selenio.

Las frutas y vegetales pueden marcar la diferencia en la alimentación, por que contienen carotenoides, folato, Vitamina C, minerales, fibra, otros fotoquímicos como ditioltionas, glucosinolatos, indoles, isotiocianatos, flavonoides, fenoles, inhibidores de proteasas, isoflavones ⁽¹³⁾.

Los mecanismos de acción de los nutrientes para evitar el cáncer serían: Su comportamiento como antioxidantes, modulación de las enzimas de detoxificación, inhibición de la producción de productos nitrogenados, como las Nitrosaminas, metilación del DNA, modulación del metabolismo hormonal, acción antibacteriana, estimulación del sistema inmune ⁽¹³⁾.

La prevención primaria, con énfasis en el manejo de los factores asociados al modo de vida en todas las edades y con intervenciones para combatir los agentes cancerígenos ambientales y ocupacionales, puede traer buenos resultados en la reducción del cáncer, al respecto la Organización Mundial de la Salud (OMS), estima que hasta 2.7 millones de vidas pudieran salvarse de morir por cáncer anualmente en el mundo si el consumo de frutas, legumbres y verduras fuera el adecuado. Estos alimentos consumidos diariamente sustituyen las comidas con altas concentraciones de grasas saturadas, azúcar y sal, y fortalecen al organismo con componentes protectores como los carotenoides, vitaminas antioxidantes, compuestos fenólicos, terpenoides, esteroides, indoles y fibras ⁽¹³⁾.

Asimismo, la dieta con trigo, estaría contribuyendo en la estabilidad celular de las membranas protegiéndola de su daño ante las irradiaciones de tipo X.

V. CONCLUSIONES

1.-La dieta con *Triticum aestivum* evita el daño celular de las radiaciones X, en las células de *Rattus rattus* var. Albinus.

BIBLIOTECA DE FARMACIA Y BIOQUIMICA

VI. REFERENCIAS BIBLIOGRÁFICAS

1. Martínez B. Plantas Medicinales. Botánica [Internet] 1999. [Acceso 3 de marzo del 2013]. Disponible en: <http://www.botanical-online.com/botanica2.htm>
2. Crespo G, Gutiérrez Q. Antioxidantes. Herbogeminis [Internet] 2009. Acceso 5 de marzo de 2013]. Disponible en: <http://www.herbogeminis.com/antioxidantes.html>
3. Astro P, La Radioterapia para el Tratamiento. RTAnswers [Internet]. [acceso 6 de marzo de 2013]. Disponible en: <http://www.rtanswers.org/downloads/spanish/rtforcancersp.pdf>
4. Bellorín M, Fernández J. Alteraciones cromosómicas en linfocitos humanos inducidas por rayos X. SCIELO. [Internet]. 2002. [acceso 7 de marzo de 2013]. Disponible en: http://www.scielo.org.ve/scielo.php?pid=S0535-51332002000300003&scrypt=sci_arttext
5. Murillo M, Valentín V, Valentín M. Síntomas Asociados al Tratamiento con Radioterapia. Psicooncología [Internet] 2004 octubre. [acceso 12 de marzo de 2012]. Disponible en: <http://revistas.ucm.es/psi/16967240/articulos/PSIC0404120151A.PDF>

6. Cárdenas J, Bajetta E, Bussoni R. Enteropatía Iatrogena por Radioterapia y Quimioterapia. [Internet]. [acceso 2 de marzo de 2013]. Disponible en: <http://incan.org.mx/revistaincan/elementos/documentosPortada/1241744669.pdf>
7. Salas C, Carlos R. [Internet]. [Acceso 07 de marzo del 2013] Disponible en: http://www.lukor.com/ciencia/radicales_libres.htm
8. Gil Cebrián J, Martínez García P, Díaz Torres I, López Alvaro J. Lesiones por Radiaciones ionizantes. *UNI Net*. [Internet]. [Acceso 07 de marzo del 2013] Disponible en: <http://www.cancer.org/Espanol/cancer/Queesloquecausaelcancer/Otrosagentescancerigenos/la-exposicion-a-la-radiacion-y-el-cancer>
9. Fernández C. Daños biológicos por radiación. Pr [Internet]. [Acceso 08 de marzo del 2013]. Disponible en: http://www.cab.cnea.gov.ar/divulgacion/seresvivos/m_seresvivos_f9.html
10. Gil Cebrián J, Martínez García P, Díaz Torres I, López Alvaro J. Lesiones por Radiaciones ionizantes. *UNI Net*. [Internet]. [Acceso 8 de marzo del 2013] Disponible en: <http://tratado.uninet.edu/c0901i.html>
11. Lamelo F, García M, Charlín G, Fernández O. Efectos secundarios del Tratamiento Oncológico. Guías clínicas [Internet] 2006. [acceso 9 de marzo de 2013]. Disponible en: http://www.fisterra.com/guias2/PDF/e_cancer.pdf

12. Portillo I, Fernández-Corada A, García M. Efectos Secundarios del Tratamiento en el Paciente Oncológico. Boletín Farmacoterapéutico de Castilla-La Mancha [Internet] 2006. [acceso 5 de marzo del 2013].
13. Stephen E. Supervivencia dobles con radiación y quimioterapia más cirugía para el cáncer de estómago tarifas. Perú: Rev. Medscape Medical News. [Revista en internet] 2011 [acceso 10 de marzo del 2013]. Disponible en: <http://www.medscape.com/viewarticle/412171>
14. Stephen E. Dieta mediterránea relacionado con un menor riesgo de cáncer de estómago. Perú: Rev. Medscape Medical News. [Revista en internet] 2011 [acceso 11 de marzo del 2013]. Disponible en: <http://www.medscape.com/viewarticle/714369>
15. Patrick D. Evolución de los estándares de atención en el cáncer gástrico avanzado: Rev. Medscape Medical News. [Revista en internet] 2010 [acceso 10 de marzo del 2013]. Disponible en: <http://www.medscape.com/viewarticle/754570>
16. Marín T. Respuesta celular esofágica en *Rattus rattus* var. *albinus* irradiados con rayos X a la administración de una dieta reforzada con *Triticum aestivum* (trigo) Rev. Jornada De Investigación De La Unt. 2012 .